All'Ill.mo Prof. P. Foà
rispettoso omaggio
dell'A.

CLINICA MEDICA GENERALE DI TORINO
*diretta dal Prof.* C. Bozzolo

# ANEMIA GRAVE

E

# PSEUDO-LEUCEMIA PLASMACELLULARE

DEL'

Dottor F. MICHELI
Assistente.

Estratto dall'*Archivio per le Scienze Mediche*
Volume XXVII — 1903

TORINO
STABILIMENTO FRATELLI POZZO
1903.

ARCHIVIO PER LE SCIENZE MEDICHE. — Vol. XXVII. N. 15.

Clinica Medica Generale di Torino
(diretta dal Prof. C. Bozzolo)

# ANEMIA GRAVE E PSEUDO-LEUCEMIA PLASMACELLULARE

DEL
Dottor F. MICHELI (*)
Assistente.

(Tavola V)

Il caso che per consiglio del prof. Bozzolo mi accingo a riferire, offrì in vita delle notevoli difficoltà diagnostiche ed anche *post mortem* l'interpretazione del complesso sintomatico, malgrado un accurato studio istologico delle lesioni, resta in qualche punto dubbiosa; perciò io mi lusingo che l'osservazione, la quale tocca anche un controverso problema di patologia come quello dell'origine e del significato delle *plasmacellule,* non debba riuscire priva d'interesse clinico ed anatomo-patologico.

Pel. Teresa, di anni 53, maritata, erbivendola, di Torino, entrata in clinica il 1° marzo 1902, morta il 12 aprile 1902.

Non presenta precedenti gentilizi degni di nota; nell'infanzia soffrì di pertosse, quindi di morbillo e di vaiuolo; mestruò a 15 anni e le mestruazioni si succedettero sempre regolarmente. Menopausa a 51 anni.

Si maritò a 19 anni (il marito tuttora vivente non è stato mai sifilitico); ebbe 13 parti a termine ed un parto prematuro di 8 mesi. Dei figliuoli 5 morirono pochi giorni dopo la nascita, 4 morirono di malattie varie dell'infanzia e 4 sono viventi e sani. L'ultimo parto data dal 1888; fu moderatissima bevitrice di vino.

Non ha sofferto altre malattie degne di nota prima dell'attuale, che s'iniziò in modo lento e subdolo nell'estate del 1901, con senso di stanchezza generale, cardiopalmo ed affanno di respiro alle fatiche anche lievi; nel mese di agosto cominciò ad avvertire un dolore sordo alla pressione in corrispondenza dell'ipocondrio destro.

(*) Il manoscritto di questo lavoro è stato consegnato alla Redazione nel luglio 1903.

L'appetito era conservato e l'a. non ebbe disturbi da parte del tubo digerente che due mesi prima d'entrare in clinica e precisamente da quando cominciò a manifestarsi una leggiera tinta itterica della cute e delle sclerotiche. Ciò avvenne nel gennaio 1902 e contemporaneamente l'a. cominciò ad accusare diminuzione dell'appetito, senso di peso all'epigastrio e stitichezza. Malgrado le cure intraprese, l'ammalata sentendosi progressivamente indebolire, aumentando l'anemia ed essendosi manifestati leggieri edemi alle estremità inferiori, ricoverò in clinica.

*Esame obbiettivo.* — L'a. presenta una costituzione scheletrica regolare, discretamente conservato il pannicolo adiposo; la cute è pallida e subitterica; lo stesso colorito subitterico si osserva sulle sclerotiche; mucose visibili pallide; lievi edemi delle estremità inferiori. Sensorio e sensi normali; pupille piuttosto miotiche, reagiscono alla luce ed all'accomodamento. La lingua è umida e leggermente patinosa.

Il collo è corto, sviluppato; le giugulari esterne un po' turgide, non pulsanti; il respiro nelle fosse sopraclavicolari è vescicolare, debole.

Nulla di importante all'esame dei polmoni; leggiero aumento della frequenza del respiro (30).

L'impulso del cuore è diffuso, ma debole; il punto più basso e più esterno dell'impulso cardiaco si palpa nel VI spazio intercostale lungo l'ascellare anteriore. Il diametro longitudinale dell'ottusità assoluta si estende dal III spazio intercostale al VI spazio, il diametro trasverso dalla marginale destra dello sterno ad 1 cm. allo interno dell'ascellare anteriore sinistra. Su tutti i punti di ascoltazione il primo tono è oscuro, prolungato, soffiante, il secondo è netto. Polso (80 al minuto) piuttosto piccolo, scarsa tensione, con qualche irregolarità nel ritmo e nell'ampiezza.

Addome tumido, globoso, indolente alla pressione, timpanico dappertutto.

L'ottusità del fegato comincia in alto sul corpo della V costa lungo la parasternale e mamillare destra, in basso cessa 2 cm. sotto l'arco sul prolungamento della mamillare. Colla palpazione il margine del fegato si sente 2 dita sotto l'arco sul prolungamento della mamillare, sulla linea mediana arriva al terzo inferiore della linea xifo-ombellicale; è spesso, di discreta consistenza, regolare; anche la superficie del fegato appare regolare, di mediocre consistenza.

L'ottusità splenica non appare aumentata alla percussione; la milza però sembra palpabile nelle profonde inspirazioni per quanto in modo indistinto. Non si avvertono masse abnormi nell'addome e lo stomaco insufflato mercè la somministrazione di sostanze gasogene non risulta nè dilatato, nè dislocato.

*Nessun ingrossamento delle ghiandole linfatiche della nuca, cervicali, ascellari, inguinali.*

Alvo stitico, feci piuttosto grasse, alquanto scolorate, ma non completamente acoliche.

Orine in quantità normale, densità 1014, colorito giallo-aranciato scuro, reazione acida; non contengono albumina, non albumosi, non glucosio; l'estratto amilico non dà le reazioni dell'urobilina; positive le reazioni dei pigmenti e degli acidi biliari; reazione dell'indacano evidente.

Temperature normali. L'eliminazione del bleu di metilene (5 cgr. per iniezione ipodermica) procede regolarmente senza intermittenze.

*Decorso.* — L'a. fu sempre apiretica. L'esame del sangue praticato il 6 marzo 1902 ha dato i seguenti risultati:

| | | |
|---|---|---|
| Emometria (Fleischl) | 30-35 | A fresco i globuli rossi si dispongono scarsamente in pile, mostrano un notevole grado di anisocitosi, parecchi macrociti, poichilocitosi. |
| Globuli rossi . . . . | 1.900.000 | |
| Valore globulare . . | 0,85 | |
| Globuli bianchi . . . | 6000 | |

Sui preparati fissati alla stufa a 110° e colorati colla triacida di Erlich e con ematossilina-eosina non si trovano megoloblasti; anche i normoblasti sono molto rari; il rapporto fra le varie forme di leucociti è il seguente: linfociti % 44,7 (forme piccole e medie), grossi leucociti mononucleari non granulosi e forme di passaggio 8,3 per %, polinucleari neutrofili 46 %, polinucleari eosinofili 2 %, mielociti 0 %.

L'esame funzionale dello stomaco ha rilevato una normale mobilità (pasto di Leube) e dopo la somministrazione del pasto di Ewald una forte ipoacidità, con reazione dell'HCl libero dubbia e reazione dell'acido lattico negativa.

Malgrado la cura ricostituente intrapresa in clinica, l'ammalata non accenna a migliorare, chè anzi si accentua la debolezza generale e la debolezza del cuore; l'ittero persiste senza aumentare di intensità; il fegato si mantiene presso a poco nei limiti descritti. Il 2 aprile l'esame del sangue ripetuto dà i seguenti risultati:

| | |
|---|---|
| Emometria . . . . . | 25-30 |
| Globuli rossi . . . . . | 1.575.000 |
| Valore globulare . . . | 0,9 |
| Leucociti . . . . . | 7500 |

Il sangue ha gli stessi caratteri microscopici descritti; il rapporto fra le varie forme di globuli bianchi dà: linfociti 45,5 % (forme piccole e medie), leucociti grossi mononucleari non granulosi 10,5 %, polinucleari neutrofili 42,3 %, polinucleari eosinofili 1,7 %, mielociti 0 %.

L'*esame batteriologico* del sangue estratto da una vena del gomito e seminato in vari mezzi di coltura ebbe risultato negativo.

Ai primi di aprile l'ittero si fece un po' più intenso, l'a. ebbe qualche volta vomiti alimentari preceduti da dolori di stomaco; in

questo frattempo anche il volume del fegato apparve alquanto aumentato, l'alvo si fece leggermente diarroico; l'a. ebbe epistassi ripetute e il 10 aprile una metrorragia abbondante, dopo di che cadde in coma tranquillo, dal quale più non si svegliò; morì il 12 aprile.

***

Potrebbe essere ozioso l'insistere oggi sulle difficoltà diagnostiche che il caso offrì in vita e il discutere i vari quesiti che s'imponevano al letto dell'ammalata: basterà quindi accennarli.

In complesso la sindrome clinica, l'inizio subdolo, il decorso lentamente ma fatalmente progressivo potevano far pensare ad un'anemia perniciosa e l'esame del sangue rilevava difatti delle assai gravi alterazioni della crasi sanguigna, ma anche a prescindere dal fatto che il reperto ematologico non corrispondeva interamente a quello dell'anemia perniciosa e progressiva per la mancanza di megaloblasti nel sangue circolante (ciò che in fondo non esprime che un modo di reazione del midollo osseo e non è quindi elemento necessario alla diagnosi di anemia perniciosa), il quadro era gravemente complicato dall'esistenza d'un ingrossamento del fegato, nettamente rilevabile coi caratteri descritti e dalla comparsa dell'ittero.

S'intende come il punto principale, cui mirava la discussione diagnostica doveva esser quello di stabilire quanta parte spettasse nella sindrome clinica all'epatomegalia. Si trattava soltanto di un'ipertrofia del fegato quale, benchè eccezionalmente, può riscontrarsi nell'anemia perniciosa progressiva, come fu anche recentemente osservato da Gilbert e Garnier, oppure era nel fegato la causa dell'anemia?

In altre parole la profonda anemia, che la nostra ammalata presentava, era una di quelle forme di anemia grave cosidette ESSENZIALI o meglio *criptogenetiche* od era invece secondaria all'alterazione epatica? E in questo caso, era possibile stabilire la natura di questa?

Si poteva pensare e si pensò difatti ad una diffusa neoplasia del fegato ed anche ad una forma subacuta di cirrosi ipertrofica, in cui, per quanto non frequentemente, possono riscontrarsi profonde alterazioni della crasi sanguigna, ma il reperto necroscopico dimostrò la fallacia di queste ipotesi.

**Reperto necroscopico** (Prof. Foà). — Colorito itterico leggiero dei tegumenti, profonda anemia del cervello e delle sue membrane; *emorragie delle due retine;* cuore dilatato, pareti floscie, estesa degenerazione grassa dei due ventricoli con aspetto tigrato ; numerose suffusioni emorragiche delle pleure polmonari ; edema acuto dei polmoni.

*Milza* alquanto aumentata di volume, è circa il doppio di una milza normale, globosa, carnosa, con polpa abbondante, rosea, protrudente dalla superficie del taglio ; invisibili i corpuscoli malpighiani; perisplenite adesiva.

*Fegato* aumentato di volume, debordante di 2 dita dall'arco costale sul prolungamento della mamillare (peso gr. 1900), bordi smussati, consistenza normale, presenta alla superficie del taglio un aspetto screziato, come di fegato leucemico; nulla di particolare all'esame dell'apparato escretore biliare.

Intenso catarro gastro-duodenale, emorragie delle sottomucose gastrica e duodenale; premendo sulla vescichetta biliare la bile esce dalla papilla di Vater.

*Reni* leggermente itterici, di consistenza normale, di aspetto variegato. Emorragia parenchimatosa dell'ovaia sinistra; endometrite emorragica con polipo della mucosa uterina sporgente dall'orificio esterno.

*Gangli* mesenterici, lomboaortici e peripancreatici di volume quasi normale, al più leggermente aumentato, di consistenza ordinaria, d'aspetto grigio-anemico; gangli linfatici del resto del corpo affatto normali. Niente liquido nel cavo peritoneale.

*Midollo delle coste* abbondante, d'aspetto normale. *Midollo delle ossa lunghe* rosso, d'aspetto splenoide.

**Reperto istologico** (1). — Pezzi di fegato, di milza, di ghiandole linfatiche, di midollo delle ossa lunghe furono fissati parte in alcool, parte in Müller formalina ed in sublimato.

Le sezioni furono colorate con vari metodi: ematossilina-eosina, van Gieson, litio-carmino di Orth e colla miscela Biondi-Erlich-Heidenheim; le sezioni provenienti dai pezzi induriti in alcool furono colorate col metodo di Unna per la colorazione delle plasmacellule (bleu policromo di Unna e differenziazione nella miscela etero-glicerica dello stesso autore) e con quello di Pappenheim (colorazione in metylgrün-pyronin e differenziazione in alcool resorcina).

---

(1) Fin dall'anno scorso, l'ill.$^{mo}$ prof. Foà si compiacque di esaminare i più importanti fra i miei preparati, di che lo ringrazio sentitamente. Di questo caso, che fu sezionato dal prof. Foà, si trova anche una chiara e succinta descrizione anatomo-patologica nel suo recente lavoro « Sulla produzione cellulare nell'infiammazione con particolare riguardo alla produzione di plasmacellule ».

Col midollo delle coste furono praticati preparati per strisciamento su vetrini coprioggetti.

*Fegato* (fig. 1). — La struttura del fegato è profondamente alterata; in alcuni punti non è più riconoscibile la normale disposizione raggiata delle cellule epatiche.

Nel connettivo interacinoso si osserva una diffusa infiltrazione parvicellulare, a tipo leucemico, specialmente intensa all'intorno dei canalicoli biliari ed ai vasi sanguigni. Quest'infiltrazione è più o meno spiccata a seconda dei pezzi, ma, benchè in grado diverso, in tutti è costante, spesso così intensa come nei più alti gradi di linfemia. Essa si estende anche nell'interno dell'acino, specie alla periferia del medesimo, fra le serie delle cellule epatiche. Gli elementi che la costituiscono sono di diverso ordine: nella gran maggioranza sono cellule della grandezza d'un grosso linfocito ed anche di più, di forma rotondeggiante od ovale e là dove sono molto addensate anche leggermente poliedrica, caratterizzate da un nucleo rotondo, situato in modo quasi costante eccentricamente e nelle cellule ovali addirittura ad un polo delle medesime e da un largo, abbondante strato protoplasmatico.

Il nucleo appare costituito da una rete di cromatina con 5-8 granuli di cromatina disposti alla periferia e da un nucleolo; il protoplasma è per lo più fortemente tinto dal bleu di metilene (metodo di Unna) e in rosso dalla pironina (metodo di Pappenheim); talora la basofilia del protoplasma non è così pronunciata e spesso il protoplasma basofilo pare più addensato alla periferia della cellula, sicchè ne risulta un alone chiaro intorno al nucleo. Questi elementi corrispondono perfettamente alle *tipiche plasmacellule* di v. Marschalkó; altri elementi dell'infiltrazione, irregolarmente distribuiti fra le plasmacellule e molto più rari sono rappresentati da cellule più piccole, a nucleo centrale o eccentrico, intensamente colorato, con sottile strato di protoplasma basofilo o anche senza protoplasma evidente (linfociti piccoli); si può anche osservare qualche isolato esemplare di leucocito a nucleo polimorfo. In queste cellule non si riscontrano o quasi figure cariocinetiche. Là dove l'infiltrazione è più intensa e s'insinua fra le trabecole epatiche, le cellule del fegato sono atrofiche e in alcuni punti esse presentano un nucleo pallidamente colorabile o son prive di nucleo ed hanno un protoplasma fortemente granuloso.

Tale necrobiosi delle cellule epatiche non raggiunge però una grande estensione; in altri punti difatti esse sono ipertrofiche, con nucleo vescicoloso fortemente cromatico e talora con 2 nuclei. Le cellule epatiche presentano inoltre una intensa, diffusa infiltrazione di pigmento giallo-bruno, che in parte è costituito da pigmento biliare e in gran parte, come si vede nelle sezioni colorate con litiocarmino di Orth e successivamente trattate con ferrocianuro

potassico ed acido cloridrico, da grossi cumuli di emosiderina, prevalentemente perinucleari.

Nei preparati ottenuti col metodo di van Gieson non si rileva aumento del connettivo del fegato; là dove c'è atrofia delle cellule epatiche, appaiono più distinti i fasci interacinosi, senza che esista una vera iperplasia dei medesimi. E nemmeno è rilevabile un sicuro aumento dei canalicoli biliari, i quali sono quasi dappertutto pervi con epitelio ben conservato e nucleo intensamente colorabile; forse solo là dove è più abbondante l'infiltrazione si può osservare una certa proliferazione di canalicoli biliari.

*Milza* (fig. 2). — Follicoli piuttosto piccoli, densi di linfociti, capsula alquanto ispessita; alla periferia dell'infiltrazione perivasale del follicolo si vedono numerose grosse plasmacellule, le quali del resto costituiscono l'elemento assolutamente prevalente della polpa splenica, di cui riempiono le maglie del reticolo, addensandosi anche intorno alle trabecole.

Rari i linfociti, rarissimi i leucociti a nucleo polimorfo. La maggior parte delle plasmacellule presentano anche qui i tipici caratteri morfologici, quali furono descritti da Marschalkó; alcune però presentano un nucleo molto piccolo, eccentrico o polare, picnotico e un largo strato di protoplasma, come schiumoso (probabile forma di degenerazione, secondo Krompecher).

*Ghiandole linfatiche.* — L'esame di una ghiandola linfatica lomboaortica ha dimostrato anche qui la presenza delle caratteristiche plasmacellule, le quali sono disposte specialmente all'intorno dei follicoli e nei seni linfatici. Non è rilevabile iperplasia dei piccoli linfociti, invisibili i centri germinativi.

*Midollo osseo* (fig. 3). — Il midollo delle ossa lunghe (femore, omero) presenta una grande uniformità di struttura: all'esame delle sezioni non si vedono quasi che globuli rossi e cellule mononucleari di varia grandezza; la grande maggioranza di queste è rappresentata da tipiche plasmacellule coi caratteri suddescritti, le quali, in alcuni campi costituiscono, coi globuli rossi, gli unici elementi midollari; fra loro si trova qualche rarissima plasmacellula a 2 nuclei e un certo numero di forme degenerative. Fra le tipiche plasmacellule si rinvengono qua e là, nella maggior parte dei preparati, dei piccoli elementi a nucleo fortemente colorato, di cui non è riconoscibile la struttura e stretto orlo di protoplasma basofilo (linfociti piccoli) e delle cellule della grossezza di queste o poche più, aventi un nucleo in cui è riconoscibile una struttura raggiata (5-8 grani di cromatina alla periferia) e stretto alone di protoplasma basofilo. Alcune figure parrebbero delle forme di passaggio fra questi elementi e le tipiche plasmacellule.

Gli elementi specifici del midollo (granulociti in genere, eritroblasti) sono rarissimi e solo in qualche campo sono visibili in esemplari isolati od in piccoli gruppi.

*Midollo delle coste* (fig. 4). — I preparati per strisciamento del midollo delle coste, colorati con la triacida di Erlich, col metodo di Pappenheim e col bleu di metilene ed eosina (secondo il metodo di Ziemann) presentano invece un aspetto assai differente; qui le plasmacellule sono piuttosto rare, in alcuni campi affatto mancanti, in altri sono scarse ed isolate fra le altre cellule bianche, più di rado appaiono in piccoli accumuli di 3 o 4.

In questi preparati è rilevabile un certo numero di normablasti e tutte le varietà di granulociti (mielociti e leucociti a nucleo polimorfo); ma gli elementi assolutamente prevalenti sono i tipici linfociti grossi, accanto ai quali si vedono anche dei piccoli linfociti.

Nelle sezioni dei vari organi fu invano ricercata, con vari metodi di colorazione, la presenza di microrganismi.

***

Il caso è indubbiamente singolare, se pure non è unico nella letteratura, tanto che non è facile trovargli un posto nella sistematica nosologica.

Difatti, ad un complesso sintomatico, che poteva ricordare quello di un'anemia grave e progressiva e che trovò conferma al tavolo anatomico in alterazioni caratteristiche di questa condizione morbosa (steatosi del cuore e dei reni, emorragie retiniche, intensa siderosi del fegato), corrisponde, come l'esame istologico dimostra, un reperto affatto insolito degli organi ematopoietici, che differisce notevolmente da quello che oggi è conosciuto come proprio delle anemie gravi e mortali. Come in queste, ovunque il midollo osseo è rosso, d'aspetto linfoide o splenoide, ma la parte eritropoietica del medesimo è insignificante, quasi confinata nel midollo delle ossa spugnose (coste), mentre il parenchima del midollo delle ossa lunghe è essenzialmente costituito dagli ordinari eritrociti e da tipiche plasmacellule.

E la stessa iperproduzione di plasmacellule si trova nella milza, che è soltanto leggermente ingrossata: le ghiandole linfatiche addominali che — si noti — non apparivano aumentate di volume, sono ricche anch'esse di plasmacellule ed infine nel fegato si rinviene un'intensa, diffusa infiltrazione di

elementi mononucleari, in gran parte rappresentati da caratteristiche plasmacellule.

È naturale che prima di procedere oltre nel commento del caso c'intendiamo sul significato della parola plasmacellula. La cosa del resto non è semplice perchè essa esprime un concetto non ancora ben precisato e nemmeno oggi, malgrado la serie di lavori e di discussioni (1), cui l'argomento delle plasmacellule ha dato luogo da poi che Unna con un metodo speciale di colorazione le isolò e le descrisse dapprima nel tessuto luposo (1891), in seguito in tutti i processi di granulazione e di rigenerazione come cellule speciali, di origine connettiva, a granoplasma basofilo, nemmeno oggi, dicevo, non solo non è ben definita l'origine e il significato loro, ma neppure ne è fissata nettamente la definizione morfologica.

Per modo che i criteri seguìti dagli autori per identificare e riconoscere le plasmacellule sono essenzialmente variabili; così mentre da alcuni è ritenuta, nel senso di Unna, come caratteristica delle medesime la presenza di *grano-plasma* basofilo, altri sostengono che il metodo di colorazione di Unna, in altre parole che la sola reazione tintoriale del protoplasma non è sufficiente a definire una cellula come plasmacellula, il cui concetto implica un complesso di caratteri morfologici, quali furono nettamente descritti da von Marskalkó nel 1895.

E questi caratteri, accettati da vari autori (Schottländer, Justi, Krompecher, ecc. e recentemente anche da Enderlen e Justi), ricorderò brevemente perchè rispondono a quelli riscontrati nelle plasmacellule del nostro caso: forma ovoidale delle cellule, protoplasma di solito abbondante in confronto al nucleo, basofilo, grumoso (*Krümelplasma* di von Marskalkó), addensato specialmente alla periferia, per cui esiste uno spazio perinucleare chiaro o debolmente colorato, posizione eccentrica del nucleo, caratteristica struttura del medesimo, che è formato da un nucleolo fortemente tingibile da cui partono come raggi 5-8 travature di cromatina, che terminano alla periferia del nucleo con un rigonfiamento.

---

(1) Per la storia dell'argomento, vedi i lavori di Marskalkó e di Pappenheim, citati nella bibliografia.

E ancora, mentre da qualcuno, come recentemente da Almkvist, si distinguono 2 sorta di plasmacellule, quelle di Unna (elementi di forma variabile, con nucleo vescicoloso e granoplasma fortemente tingibile), le quali dovrebbero considerarsi come d'origine connettiva e quelle di Marskalkó che sarebbero di origine linfocitaria, da altri si tende, seguendo le idee di Pappenheim, di allargare il concetto di plasmacellula.

Così il Pappenheim, dopo aver stabilito che essenzialmente le plasmacellule si comportano, specie per ciò che riguarda la reazione eritrofila alla pyronin-metilgrün, come i linfociti e precisamente le tipiche plasmacellule come i grossi linfociti ed i grossi leucociti mononucleari e le piccole plasmacellule come i piccoli linfociti, riunisce in un sol gruppo sotto il nome di plasmacellule tutte le cellule rotonde del tessuto di granulazione, gruppo che comprende quindi in rapporto genetico fra loro e le grosse plasmacellule coi caratteri morfologici e tintoriali descritti da Marskalkó e tutta una serie di cellule rotonde con nucleo eccentrico o no, raggiato o vescicoloso, con scarso granoplasma od anche senza granoplasma visibile *(plasmacellule-figlie di Unna),* che deriverebbero per progressiva divisione dalle prime, come i piccoli linfociti derivano dai grossi.

Questa mancanza di unità nella definizione delle plasmacellule si risente naturalmente dell'incertezza che regna tuttora in patologia sull'origine loro, per cui resta essenzialmente subordinato all'apprezzamento personale di riservar questo nome a certe cellule morfologicamente ben definite o di estenderla a tutti gli elementi linfocitoidi dei tessuti di rigenerazione o di granulazione.

Per ora difatti il dibattito è tutt'altro che risolto; uno sguardo alle opinioni che si contendono il campo lo dimostra; secondo Pappenheim, le plasmacellule, per quanto elementi isomorfi ed isocromatici dei linfociti, non formerebbero con questi un'unità genealogica, ma avrebbero un'origine connettiva, sarebbero cioè forme embrionali di cellule fisse del connettivo interstiziale o di quello dei vasi, capaci a loro volta di trasformarsi di nuovo in cellule connettive.

A questa teoria della natura istiogena delle plasmacellule, già sostenuta da Unna, Borst, Marchand, ecc., sta di fronte, diametralmente opposta, quella difesa da v. Marskalkó, Paltauf, Krompecher, Enderlen e Justi, ecc., per cui le plasmacellule deriverebbero dagli ordinari linfociti degli organi linfo-poietici penetrati in circolo ed emigrati dai vasi e, secondo Krompecher, Schottländer, ecc., anche dai grossi leucociti mononucleari (*pseudo-plasmacellule* di Hodara).

Intermedia fra queste e assai vicina alla nota ipotesi di Ribbert dell'origine sul posto dei linfociti da infiltrazioni o nodi linfatici ovunque preesistenti nel connettivo, è la teoria, invero geniale, sostenuta recentemente da Foà. Il quale ammette che nei connettivi interstiziali e specialmente nel connettivo perivasale esistono 2 sorta di elementi, gli uni, più abbondanti, sono le cellule fusate e stellate, cui soltanto è dovuta la formazione della sostanza fibrillare, gli altri, più scarsi ed appena riconoscibili in certi casi, son dei nuclei rotondi con scarso protoplasma, molto simili ai linfociti maturi delle ghiandole e dei nodi linfatici, dalla cui ipertrofia ed iperplasia deriverebbero le plasmacellule, le quali non hanno azione fagocitaria e non sarebbero destinate a formare nuovo connettivo; avrebbero quindi una funzione non peranco ben determinata.

Altri ancora (Joannovics, Almkvist) sostiene la possibilità della duplice origine loro istiogena e linfatica.

E basti colle teorie; noi abbiamo dovuto accennarle, ma non entreremo nel merito della questione, che è sempre aperta e che, se non erro, si riferisce specialmente all'origine delle plasmacellule in organi che normalmente sono sprovvisti di tessuto linfoide. E questo non è il caso nostro, nel quale, come dicemmo, la produzione di plasmacellule era limitata, se se ne toglie il fegato, della cui infiltrazione plasmacellulare parleremo più oltre, agli organi ematopoietici ed essenzialmente al midollo osseo ed alla milza.

Anche per ciò che riguarda gli organi leucopoietici, forse non è possibile, allo stato attuale delle nostre cognizioni, affermare o negare con sicurezza l'esistenza di un nesso genetico fra plasmacellule ed elementi linfoidi, ma è assai più probabile che questo nesso esista, ciò che non esclude, come

vedremo, la possibilità di formarsi in altri organi sprovvisti di tessuto linfoide di plasmacellule autoctone di natura istiogena.

È noto difatti che negli organi ematopoietici dell'uomo e degli animali (Jadassohn, Marskalkó) si possono trovare anche normalmente delle tipiche plasmacellule, che quindi non sono sempre un prodotto patologico, ed è confermato da varie parti che il contenuto plasmacellulare di questi organi può notevolmente aumentare in condizioni morbose svariate, come in seguito ad iniezioni di tubercolina (Marskalkó), nella linfemia acuta, nell'ipertrofia tonsillare (Pappenheim), nelle milze molto attive (Foà), ecc.

Ora, quest'aumento delle plasmacellule, che si associa a processi iperplastici del tessuto linfoide, parla realmente in favore dell'origine linfocitaria delle plasmacellule o se si vuole anche dell'origine loro dai grossi leucociti mononucleari, che, com'è noto, si trovano in qualunque tessuto linfoide e specialmente nella polpa splenica in nesso genetico coi linfociti (Pappenheim); si tratterebbe insomma di elementi linfoidi (forse i linfociti grossi del centro germinativo) che per una progressiva proliferazione si sono differenziati, hanno accresciuto il loro protoplasma basofilo e l'aumento del protoplasma basofilo sarebbe l'espressione di un determinato stato funzionale dei medesimi o (1) fors'anco della peculiarità dello stimolo che ha determinato l'iperplasia linfoide.

Quante volte, in quale misura e in quali condizioni la formazione di plasmacellule si accompagni ai vari processi di proliferazione del tessuto linfoide dell'organismo, noi non sappiamo ancora che assai incompletamente; e meriterebbe il conto di stabilirlo con ricerche sistematiche eseguite nei più intensi e più comuni processi di iperplasia linfoide, quali sono la pseudo-leucemia e la leucemia linfatica.

---

(1) Recentemente Askanazy, (« Ueber das basophile Protoplasma der Osteoblasten, Osteoklasten, ecc. », *Centrall. f. Allg. Path. und An. Path.*, XIII Band., n. 11, 1902) ha dimostrato che la basofilia del protoplasma di tutta una serie di cellule connettive-osteoblasti, osteoclasti, cellule di granulazione, giovani endoteli vasali è, come la basofilia delle cellule del centro germinativo degli organi linfoidi, espressione dello stadio di giovane attività funzionale delle medesime.

Questo ha fatto in parte recentemente lo Schlesinger, le cui osservazioni io ricordo volentieri perchè, fra l'altro, anch'esse parlano in favore dell'origine linfocitaria delle plasmacellule degli organi leuco-poietici.

Lo Schlesinger difatti su 5 casi di leucemia linfatica, di cui uno a decorso cronico, esaminati in proposito, in 2 casi di linfemia acuta ha potuto osservare in modo specialmente spiccato, nelle ghiandole linfatiche, come nei vasi e nei capillari dei vari organi, tutti gli stadi di sviluppo dei grossi e dei piccoli linfociti e contemporaneamente tutti gli stadi di sviluppo delle plasmacellule a grosso ed a piccolo nucleo ed a ragione egli non esita a considerare tutte queste forme di cellule rinvenute senza regolare distribuzione in un processo essenzialmente iperplastico ed omoplastico qual'è la leucemia linfatica, come in nesso genetico fra di loro, come derivanti cioè da una stessa forma cellulare, il linfocito grosso del centro germinativo.

Dopo ciò, come si possono interpretare le plasmacellule che infiltravano in questo caso gli organi ematopoietici?

L'osservazione nostra è anzitutto singolare, forse unica nel suo genere per la straordinaria abbondanza di plasmacellule, le quali, come dicemmo, formavano quasi tutto il parenchima del midollo delle ossa lunghe e della milza.

In questi organi esse presentavano per la maggior parte le caratteristiche morfologiche delle plasmacellule di von Marskalkó (1), tanto che si potevano riconoscere anche nei

---

(1) Da non confondersi coi grossi leucociti mononucleari (pseudoplasmacellule di Hodara), che si distinguono facilmente dalle plasmacellule perchè il loro nucleo è più voluminoso, a parità di volume totale, più chiaro, debolmente puntato da grani di cromatina e perchè il protoplasma, debolmente basofilo, non ha la struttura grossolanamente granulare di quelle.

Non si può quindi parlare, nel caso nostro, di *metaplasia splenoide* del midollo osseo, nel senso di Pappenheim, il quale chiama tessuto splenoide quel tessuto reticolare in cui i grossi leucociti mononucleari predominano sui linfociti e distingue perciò — accanto al tipo linfoide di leucemia — anche un tipo splenoide, nel quale anche nel sangue circolante i grossi leucociti mononucleari prevarrebbero sui linfociti.

preparati colorati coi metodi ordinari e accanto e fra queste, irregolarmente disposti, si vedevano anche degli elementi linfocitoidi e delle forme intermedie fra i comuni linfociti e le tipiche plasmacellule.

Per contro, nel midollo delle coste, in cui il processo forse era più recente, le plasmacellule erano rare e gli elementi assolutamente prevalenti presentavano le note morfologiche dei linfociti grossi; noi vediamo così in uno stesso organismo, anzi in uno stesso tessuto (il midollo osseo) associarsi un processo di proliferazione plasmacellulare a un processo di iperplasia linfoide.

Ciò significa che essenzialmente si deve trattare dello stesso fenomeno; astraendo difatti per un momento dalle fini particolarità di struttura della maggior parte degli elementi, che infiltravano il midollo delle ossa lunghe e la milza (in fondo molto vicini morfologicamente e tintorialmente ai linfociti grossi e piccoli del tessuto linfoide) e giudicando nel suo assieme il processo anatomo-patologico, cui ci troviamo di fronte, non credo che sarebbe grave errore il nostro se lo definissimo senz'altro come un processo d'iperplasia linfoide della milza e del midollo osseo.

Ma quando diciamo iperplasia, diciamo processo omoplastico, non eteroplastico, diciamo cioè che gli elementi neoformati provengono da elementi simili o molto affini ai preesistenti, per cui, nel caso particolare, anche per quello che più sopra fu detto, è assai più probabile che le plasmacellule sien derivate dagli elementi linfoidi della milza e da quelli che, com'è noto ormai, preesistono anche nel midollo osseo, anzichè dalle cellule connettive del reticolo, dello stroma o dei vasi.

In conclusione, ci par giustificato d'interpretare anatomopatologicamente il nostro caso come un *processo d'iperplasia linfoide della milza e del midollo osseo, nel quale alla proliferazione del tessuto linfoide si è associato, per ragioni ignote, uno stato di cromofilia del protoplasma e di modificazione del nucleo, per cui la grande maggioranza degli elementi della iperplasia hanno assunto il tipo morfologico delle plasmacellule.*

***

E vediamo ora di coordinare i vari fatti del reperto clinico ed anatomo-patologico. I quali sono essenzialmente di due ordini: da una parte stanno le alterazioni descritte negli organi ematopoietici e dall'altra l'infiltrazione plasmacellulare del fegato e la grave anemia colle sue conseguenze (dilatazione e steatosi del cuore, siderosi del fegato, diatesi emorragica, ecc.).

E anzitutto che rapporto intercede fra l'alterazione degli organi ematopoietici e quella della crasi del sangue? E la grave anemia che ha determinato l'iperplasia linfoide della milza e del midollo osseo o viceversa l'anemia è la conseguenza della sostituzione del normale tessuto eritropoietico del midollo con tessuto plasmacellulare?

Com'è noto, non è raro trovare in casi di anemia grave e progressiva un certo ingrossamento della milza (Eichhorst), delle ghiandole mesenteriche (Eichhorst, Quincke, ecc.) e perfino di quasi tutte le ghiandole linfatiche dell'organismo (Weigert); e come recenti osservazioni hanno dimostrato, nel midollo rosso delle ossa lunghe e brevi si rinviene ordinariamente, oltre le note alterazioni dell'apparato eritroblastico, una certa iperplasia del tessuto linfoide per cui sono aumentate, in confronto delle cellule granulose, le cellule linfoidi midollari (Engel, Strauss e Rohnstein, Bloch e Hirschfeld, ecc.).

Questo reperto è messo sul conto da Strauss e Rohnstein di uno stimolo formativo, che si eserciterebbe nella anemia perniciosa sull'apparato linfatico dell'organismo ed espressione di una eccessiva intensità di questo stimolo, sarebbero i noti casi di Waldstein, Gottlieb, Körmöczi, Geissler-Japha, nei quali una linfemia manifestatasi negli ultimi giorni di vita ha chiuso il quadro dell'anemia perniciosa.

Certo, sarà interessante ricercare se e quante volte eventualmente, in casi di anemia perniciosa, l'iperplasia linfoide del midollo osseo si associ ad una proliferazione di plasmacellule; ma, nel caso particolare, non mi sembra si possano interpretare come un semplice fenomeno reattivo le lesioni

spleno-midollari descritte, le quali erano assai più intense o diffuse di quelle che ordinariamente si trovano nell'anemia perniciosa, mentre d'altro lato l'anemia non era così profonda com'è d'ordinario nei casi mortali di questa affezione.

Soprattutto, non si potrebbe metter sul conto dell'anemia il reperto istologico del fegato; mi par quindi più ovvio considerare l'alterazione della crasi del sangue come secondaria o meglio come svoltasi parallelamente a quella degli organi ematopoietici in seguito ad una causa morbosa, di cui pur troppo non conosciamo nè la porta d'entrata nè la natura, perchè, come dicemmo, le ricerche eseguite in vita non dettero risultato positivo.

Com'è noto, dei processi morbosi svariati, neoplastici, infiammatori o degenerativi, localizzandosi nel midollo osseo, possono decorrere col quadro di una grave anemia; e poichè non è qui il caso di parlare di fatti degenerativi o infiammatori, noi potremmo definire il substrato anatomico del nostro quadro morboso come un tumore plasmacellulare degli organi ematopoietici o, col prof. Foà, come un processo di pseudoleucemia (*mielogena* o *splenomidollare*) plasmacellulare.

La sistematizzazione delle lesioni, vale a dire l'infiltrazione diffusa di plasmacellule in alcune ghiandole linfatiche e specialmente nella milza e nel midollo osseo, colle apparenze macroscopiche e fino ad un certo punto anche microscopiche dell'iperplasia linfoide, l'infiltrazione del fegato, l'anemia progressiva senz'aumento dei leucociti circolanti nel sangue rientrano bene difatti nel concetto, così come oggi è inteso, della pseudo-leucemia.

È certo difatti che l'affezione ha decorso fin quasi all'ultimo senza che il numero dei leucociti circolanti nel sangue fosse aumentato (vedi esame del sangue) e per ciò che riguarda il loro rapporto, non ci fu dato rilevare che una relativa linfocitosi, accompagnata da un discreto aumento di leucociti mononucleari assai grandi, a protoplasma abbondante, non granuloso, che io, per quanto non avessi adoperato in vita metodi speciali per la colorazione delle plasmacellule, ho creduto designare, specie per i caratteri del nucleo, piuttosto come grossi leucociti mononucleari che come plasmacellule.

E questo vale almeno fino agli ultimi giorni di vita, perchè l'ultimo esame del sangue data da 8-10 giorni prima della morte; se poi in quest'ultimo periodo dell'affezione il numero dei leucociti circolanti sia alquanto cresciuto, noi non sappiamo; è però possibile non solo perchè ciò può succedere, com'è noto, in casi di pseudo-leucemia, ma soprattutto perchè in alcuni preparati di organi si può vedere nel lume di qualche vaso un discreto numero di linfociti ed anche qualche forma coi caratteri delle plasmacellule.

Anche la lesione del fegato rientra bene, come dicevo, nel quadro della pseudo-leucemia; essa ha difatti i caratteri di un'infiltrazione di elementi mononucleari nel connettivo interstiziale del fegato, quale ordinariamente si osserva nei comuni processi di pseudo-leucemia o di leucemia linfatica, colla differenza che anche qui, come nella milza e nel midollo osseo, la maggior parte degli elementi dell'infiltrazione presenta le note morfologiche delle plasmacellule.

Donde son derivate? dagli organi ematopoietici, per mezzo del sangue circolante, o si son prodotte in sito?

La questione, interessante dal punto di vista della patologia generale, non ha, nel caso particolare, che un mediocre interesse; è difatti la solita questione che si dibatte in ogni caso di pseudo-leucemia o di leucemia linfatica, a proposito delle metastasi esistenti in organi normalmente sprovvisti di tessuto linfoide, le quali, com'è noto, sono variamente interpretate dai vari autori o come risultanti dal deposito in questi organi dei linfociti del sangue o come linfomi eteroplastici autoctoni, di origine istiogena (Pappenheim) o infine come dovute all'iperplasia di quei nodi linfatici, che secondo la ipotesi di Arnold e di Ribbert, preesistono in ogni tessuto (Pincus).

Quanto al lieve ittero, manifestatosi negli ultimi mesi di malattia, esso è, essenzialmente, da metter sul conto dell'intensa catarro-gastro-duodenale, che l'autopsia ha rilevato.

E così ci sembra di aver interpretato nel modo forse più rispondente al vero il complesso delle alterazioni riscontrate nel nostro caso. Il quale, inteso come caso di pseudo-leucemia, è veramente singolare, non solo per le particolarità

morfologiche della maggior parte degli elementi dell'iperplasia, ma anche per la non comune localizzazione del processo.

Com'è noto, il sistema dei gangli linfatici non era tumefatto ed il leggiero ingrossamento della milza, rinvenuto alla autopsia, non era quasi rilevabile al letto della paziente; ciò rende anzitutto ragione delle insormontabili difficoltà che offrì in vita la diagnosi di una sindrome come questa, sostenuta specialmente dalla lesione del midollo osseo, che non era, com'è naturale, accessibile all'esame obbiettivo e nemmeno, come dicemmo, all'esame del sangue.

Ma anche considerata *post mortem*, la speciale localizzazione del processo ha bisogno di un breve commento.

Al concetto di pseudo-leucemia è difatti legata essenzialmente l'idea della tumefazione iperplastica delle ghiandole linfatiche o della milza o, come più spesso succede, di questi organi insieme, mentre, nel caso nostro, volendone completare la definizione, noi dovremmo parlare di pseudo-leucemia spleno-midollare e specialmente di pseudo-leucemia midollare, perchè senza dubbio spetta alla infiltrazione del midollo osseo la parte principale nella patogenesi del quadro morboso e specialmente dell'anemia, assai più grave che nelle comuni affezioni pseudo-leucemiche.

Ma non è questo certo il tipo clinico-anatomico ordinario della pseudo-leucemia, chè anzi, per quanto le alterazioni pseudo-leucemiche del midollo non sieno ancora sufficientemente studiate, si tende da alcuni moderni ematologi a negare che esso possa partecipare in una maniera diffusa al processo, senza reperto caratteristico del sangue e le osservazioni descritte in proposito si vogliono interpretare come forme di pseudo-leucemia in via di passaggio nella leucemia.

Soprattutto eccezionali sembrano i casi di pseudo-leucemia a localizzazione prevalentemente od esclusivamente midollare, tanto che il concetto d'una *pseudo-leucemia midollare* o *mielogena,* introdotto in patologia specialmente da Runeberg e da Baumgarten, è ai giorni nostri molto discusso.

Esso difatti, come la nostra definizione di pseudo-leucemia spleno-mielogena, si trova in contrasto colle idee che sembrano oggi dominanti sulla patogenesi del processo leucemico e pseudo-leucemico, idee, com'è noto, già sostenute dal Neu-

mann ed ora riprese principalmente da Walz, Hirschlaff, Pappenheim, Brandeburg, Grawitz, ecc., secondo le quali, in opposizione alla dottrina di Erlich e Lazarus, quando l'iperplasia linfoide colpisce la milza o le ghiandole linfatiche, si avrebbe il quadro della pseudo-leucemia e quando essa colpisce un'estesa regione del midollo osseo, dovrebbe aversi la linfemia.

Secondo questi autori perciò, i casi descritti di pseudo-leucemia midollare dovrebbero rientrare nel quadro dei così detti *mielomi multipli,* processi neoplastiformi, circoscritti nell'interno del midollo osseo, che decorrono di solito con alterazioni dello scheletro (osteoporosi od osteosclerosi), anemia ed albumosuria, e Pappenheim interpreta appunto come linfomi multipli, che poi aumentando e confluendo finiscono per assumere l'aspetto di una metaplasia linfoide del midollo osseo, anche le citate osservazioni di anemie perniciose finite col quadro della linfemia.

Noi non possiamo insistere più oltre su questo punto, il quale è uno dei più controversi della moderna ematologia ed ha bisogno ancora di un largo contributo di osservazioni per essere chiarito.

Ma per tornare al caso nostro, osserveremo soltanto che poichè l'infiltrazione di plasmacellule nel midollo osseo presentavasi non a focolai circoscritti, neoplastiformi, ma diffusa, senza che questi elementi, per lo meno fin quasi agli ultimi giorni di vita, fossero penetrati nel sangue e, poichè non esistevano alterazioni dello scheletro e mancava l'albumosuria nelle orine, crediamo giustificata, malgrado le idee suesposte, la definizione di pseudo-leucemia plasmacellulare spleno-mielogena.

Ciò in fondo non pregiudica la questione se possa darsi o meno una vera pseudo-leucemia del midollo osseo, clinicamente latente, perchè nel caso particolare sono in giuoco non dei veri linfociti, ma delle plasmacellule. E se l'osservazione nostra tende a dimostrare che questi elementi, considerati fin qui quasi soltanto come elementi dei processi di rigenerazione e di granulazione, possono, moltiplicandosi negli organi ematopoietici, dar luogo ad un processo colle apparenze della pseudo-leucemia, ciò non significa che i due concetti di pseudo-

leucemia linfatica e di pseudo-leucemia plasmacellulare debbano essere perfettamente equivalenti. L'osservazione accenna piuttosto ad un nuovo tipo morboso da aggiungersi ai vari, diversi per natura e per alterazioni anatomiche, che si sogliono comprendere nel gruppo, non ancora nettamente definito, delle pseudo-leucemie.

---

## BIBLIOGRAFIA.


Almkvist, « Beiträge zur kenntniss der Plasmazellen, ecc. » (*Arch. f. Dermat. und Syph.*, Bd. 58, Heft 1 und 2, 1901).

V. Baumgarten, « Arbeiten aus dem path. Inst., Tübingen, 1899 ».

Enderlen und Justi, « Beiträge zur kenntniss der Unna'schen Plasmazellen » (*Deutsch. Zeitsch. f. Chirurgie,* Bd. 62, 1901).

Erlich und Lazarus, « Die Anämie » (*Spec. Path. und Ther.*, von Nothnagel, Bd. VIII, 1901).

Foà P., « Sulla produzione cellulare nell' infiammazione con particolare riguardo alla produzione di plasmacellule » (*Accad. R. delle Scienze*, Torino, 1902).

Gilbert et Garnier, « Sur l' ipertrofie du foie dans l'an. pern. » (*Soc. de Biol.*, 5 juillet, 1902).

Gravitz, « Klinische Path. des Blutes ». Berlin, 1902.

Krompecher, « Beiträge zur Lehre von den Plasmazellen » (*Ziegler's Beiträge zur path. Anat.*, Bd. XXIV, 1898, Heft 1).

V. Marskalkó, « Zur Plasmazellenfrage » (*Centralblatt für allg. Path. und Path. Anatomie,* Bd. X, n. 21-22).

Pappenheim, « Wie verhalten sich die Unna'sche Plasmazellen zu Lymph. » (*Virchow's Archiv,* Bd. 165, Heft 1-3 und Bd. 166, Heft 3).

Pappenheim, « Weikere kritische Ausführ. zum gegenwärtigen Stand den Plasmazellenfrage » (*Virchow's Archiv,* Bd. 169, 1902, Heft 3).

Pappenheim, « Neuere Streitfragen aus dem Gebiet der Hämatologie » (*Zeitschr. f. klin. Med.*, Bd. 47, Heft 3-4).

Schlesinger, « Ueber Plasmazellen und Lynfh. » (*Virchow's Archiv,* Bd. 169, Heft 3).

Unna, « Ueber die Bedentung der Plasmazellen, ecc. » (*Berl. klin. Woch.*, 1892, n. 49),

Walz, « Leukämie (Zusammenfassendes Referat) » (*Centr. f. allg. Path. und Path. Anat.*, Bd. XII, n. 23, 1901).


---

*Fig. 1*

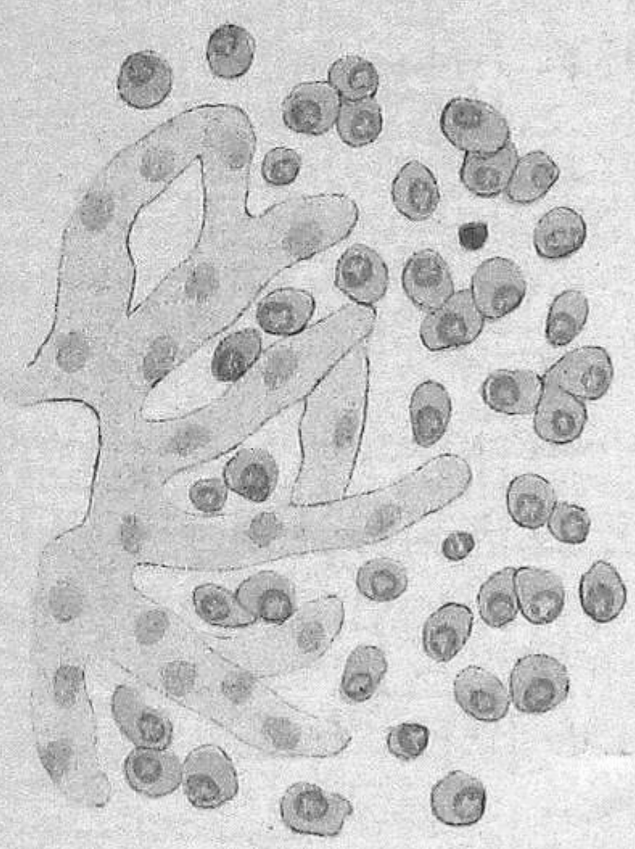

*Fig. 2*

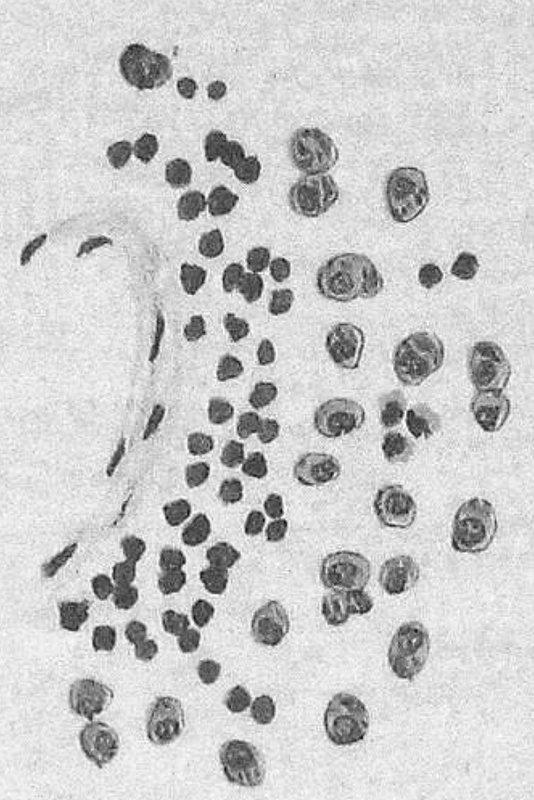

*Fig. 3*

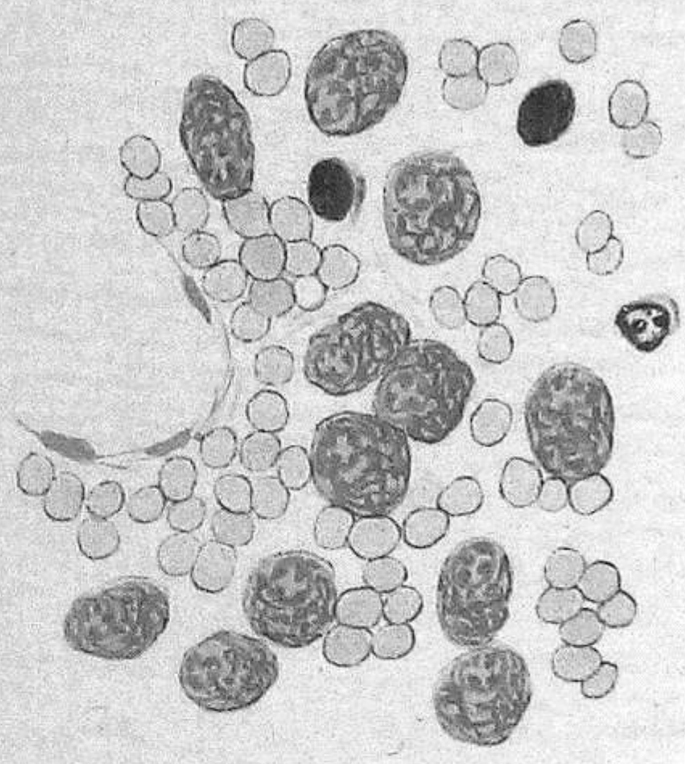

*Fig. 4*

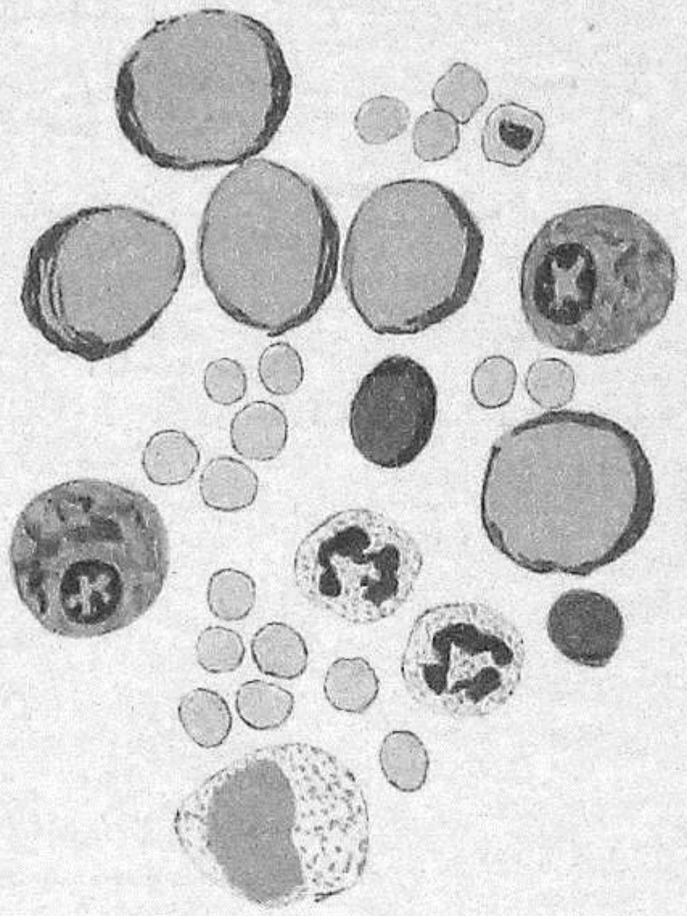

*Dott. Allaria dis.* *Lit. Salussolia, Torino*

**Fig. 1. Fegato** *Color. con metylgrün-pyronin (metodo di Pappenheim) Oc. III Obb. 6 Reichert.*

**Fig. 2. Milza** *Color. con bleu policromo di Unna (metodo di Unna) Oc. III Obb. 6 Reichert.*

**Fig. 3. Midollo del femore** *Color. col metodo di Pappenheim Oc. III Obb. immers. omog. 1/12 Reichert.*

**Fig. 4. Midollo costale** *Color. con bleu di metilene ed eosina (metodo di Ziemann) Oc. IV comp. Obb. immers. omog. 1/12 Reichert.*